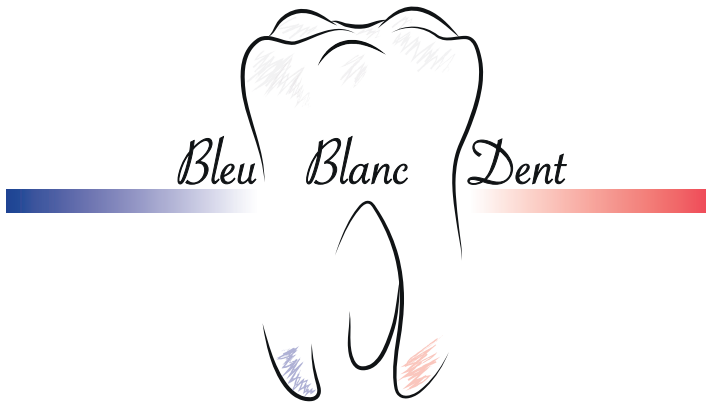

*Société Française de  
Formation Continue  
en Odontologie*

La société Bleu Blanc Dent a été créée au début de l'année 2019 avec la volonté d'enrichir le secteur de formation continue en odontologie. Depuis son lancement, vous avez été très nombreux à nous soutenir, praticiens et industriels, nous tenions à vous en remercier.



Dr. Bertrand Baumann

Ces deux années ont été riches en événements avec le lancement de notre site internet, la mise en ligne de formations continues, d'articles scientifiques et l'organisation de manifestations en Alsace.

Dans le contexte sanitaire actuel lié à la Covid-19 il est impératif que chacun d'entre nous reste prudent dans son exercice professionnel et qu'il participe ainsi à l'effort collectif national.

La volonté de notre équipe reste intacte et notre objectif de formation continue auprès des confrères doit s'adapter à ces nouveaux impératifs sanitaires. C'est pourquoi nous avons le plaisir de vous présenter la première revue de Bleu Blanc Dent sur le thème de la chirurgie implantaire et la mise en esthétique immédiate.

Le docteur Bertrand BAUMANN et son équipe vous souhaitent une bonne lecture.

**Docteur Bertrand BAUMANN.**  
**Toute l'équipe de Bleu Blanc Dent.**



## Travail clinique réalisé par le docteur Bertrand BAUMANN

### Exercice limité à l'implantologie et l'endodontie, Soultz-Haut-Rhin

#### Exercice en implantologie à l'Hôpital Albert Schweitzer, Colmar

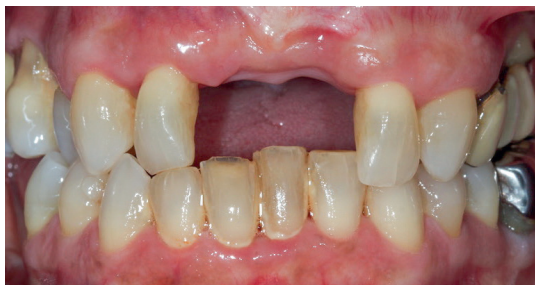**N**otre société actuelle nous pousse à avancer toujours plus vite comme si le temps était notre ennemi mais la cicatrisation tissulaire se moque bien de cette évolution sociétale. La chirurgie implantaire et la demande esthétique de nos patients n'échappent pas à cette règle.

Nous allons découvrir comment il est possible de rendre service à nos patients tout en respectant les données acquises de la science. Nous appuierons notre réflexion sur différentes situations cliniques et nous argumenterons

notre propos au travers des échanges menés entre les praticiens et les prothésistes.

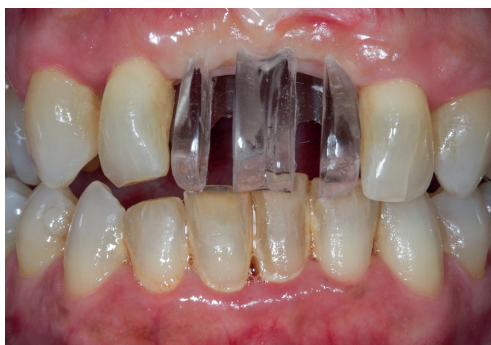La mise en esthétique immédiate correspond, sur le plan clinique, à la mise en place d'une supra structure prothétique sur des implants non ostéo intégrés, dans un délai de 7 jours après la pose (4). Le respect des règles de cicatrisation nécessaire à l'ostéo intégration doit donc être de rigueur pour garantir le succès thérapeutique. Le choix du patient est le critère essentiel pour garantir la réussite du traitement en toute sérénité.

### Situation clinique N°1 : remplacement des deux incisives centrales maxillaires

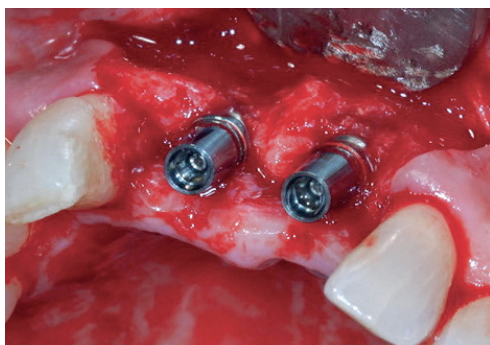


*Situation clinique initiale*

Patiente âgée de 64 ans, atteinte d'hypothyroïdie, adressée par son dentiste traitant suite à la perte de ses dents 11 et 21 dans un contexte de parodontite agressive localisée.



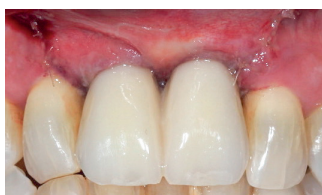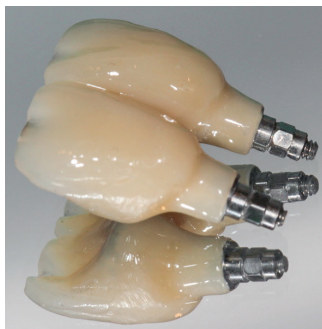
*Essayage du guide chirurgical*



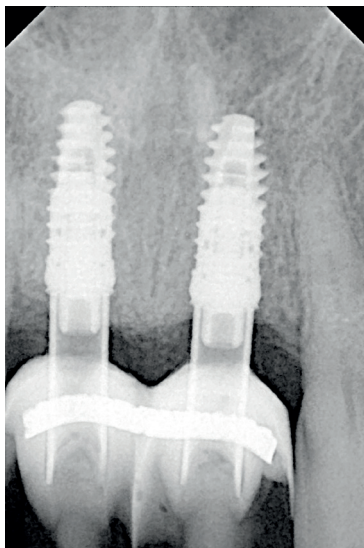
*Pose des 2 implants XiveS*

Le **positionnement optimal des implants** est le premier critère de réussite d'une mise en esthétique immédiate. Toutes les étapes chirurgicales doivent respecter et préserver le parodonte environnant, aussi bien pour les tissus osseux que pour les tissus muqueux.

Pour cette patiente, nous avons eu recours à une technique de régénération osseuse guidée au moyen de Bio Oss et d'une membrane résorbable Ossix Plus afin d'améliorer le soutien des tissus muqueux péri implantaires.



*Réalisation des prothèses provisoires transvissées*

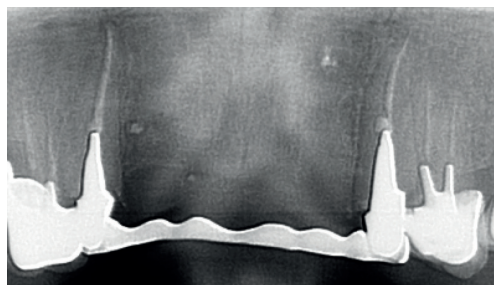


*Radiographie après la mise en charge*

Le projet prothétique doit se construire en collaboration avec le prothésiste. **La supra structure implantaire doit être parfaitement passive** et le travail de finition de la

résine irréprochable. Sur le plan occlusal, lorsqu'il s'agit d'une édentation sectorielle comme dans le cas présent, il est conseillé de **placer les restaurations en sous occlusion**.

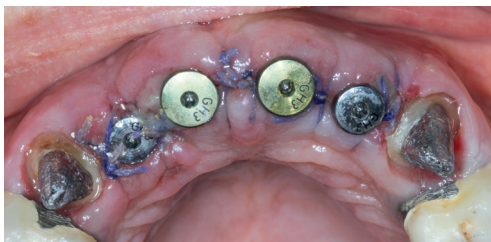## Situation clinique N° 2 : remplacement des 4 incisives maxillaires



*Situation radiographique initiale*

Patiente âgée de 56 ans, sans antécédents médicaux, adressée par son dentiste traitant pour la réhabilitation implantaire du secteur incisif maxillaire.

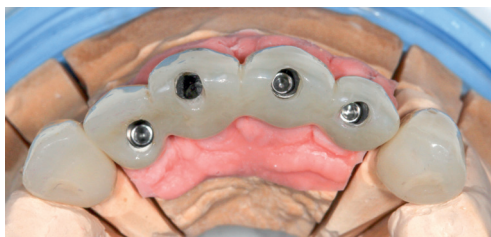
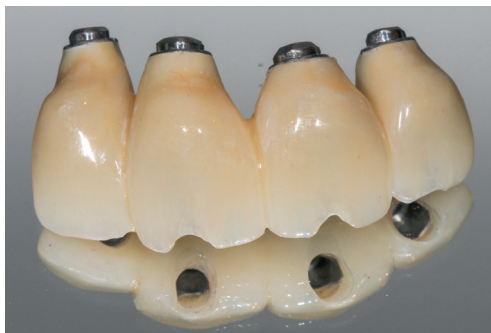**La validation du projet prothétique** en situation clinique, avant la chirurgie, permet de mieux planifier notre geste implantaire. **Le recours à un guide chirurgical** pour positionner précisément chaque implant est préférable.



*Situation clinique post opératoire immédiate :  
pose de 4 implants XiveS*

Pour cette patiente, une régénération osseuse guidée a été réalisée au moyen de Bio Oss et d'une membrane résorbable Ossix simultanément à la pose des 4 implants. Il en résulte un meilleur soutien des tissus muqueux péri implantaire ainsi qu'une plus grande stabilité dimensionnelle, sur le plan osseux, dans le temps.

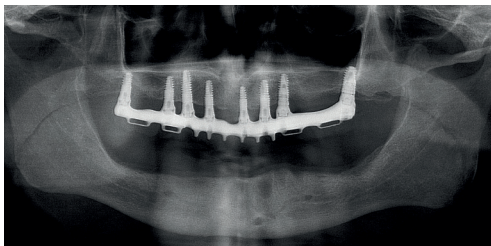
Lorsque le **positionnement implantaire respecte le projet prothétique** préalablement validé avec le prothésiste, l'élaboration de la prothèse provisoire transvisée peut se faire en respectant les critères nécessaires à une bonne cicatrisation du parodonte durant toute la phase d'ostéo intégration.



*Réalisation de la prothèse provisoire transvisée*

L'intégration de la restauration doit **respecter le parodonte** et **permettre une hygiène proximale pluri quotidienne**.

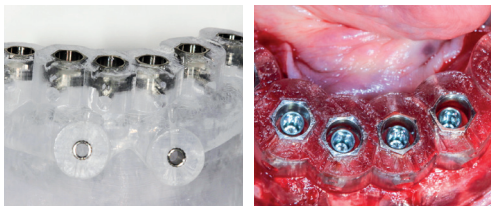
### Situation clinique N°3 : réhabilitation complète d'une mandibule édentée dans un cas favorable



*Situation radiographique initiale*

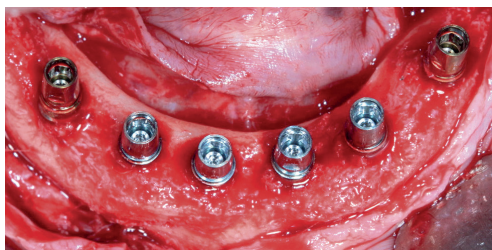
Patient âgé de 76 ans, sans antécédents médicaux, souhaitant une réhabilitation prothétique supra implantaire fixée à la mandibule.

Le contexte occlusal de notre patient, par ailleurs très tonique, avec de puissants muscles masseters, nous oblige à la plus grande vigilance dans les choix cliniques lors de la mise en esthétique immédiate. Pour cette raison il a été décidé de positionner 6 implants à l'arcade mandibulaire.

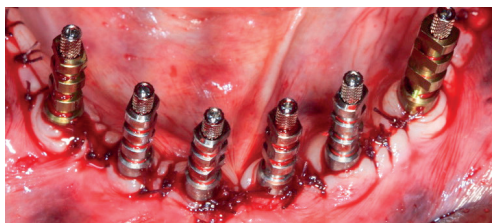


Réalisation d'un guide chirurgical transvissé Simplant Safe à appuis osseux.  
Pose de 6 implants XiveS

La réalisation d'un guide chirurgical transvissé à appuis osseux (planification Simplant et guide Simplant Safe) nous permet dans le cas présent d'**optimiser le positionnement implantaire et d'exploiter au mieux les volumes osseux** disponibles entre les 2 foramens mentonniers. Le guide servira durant toute la phase chirurgicale, depuis le forage initial jusqu'à l'insertion des 6 implants XiveS.

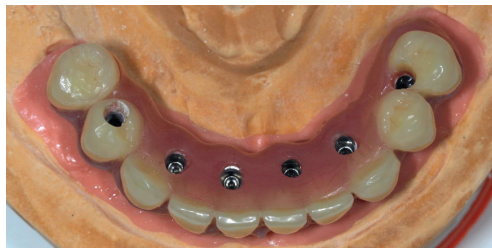

Situation clinique lors de la pose des implants

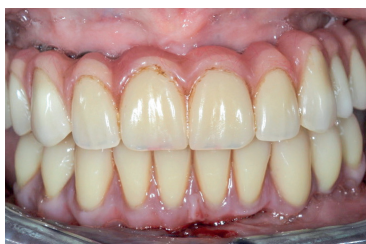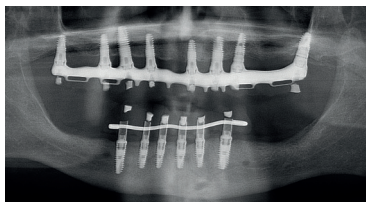


Mise en place des transferts pour l'empreinte à ciel ouvert

**La préservation de la gencive attachée** est un des critères de succès de la thérapeutique implantaire ; une répartition équivalente des tissus kératinisés doit être réalisée dès l'incision. Le positionnement de multiples sutures au moyen de points simples en fin d'intervention permettra de soutenir le parodonte durant toute la phase de cicatrisation.



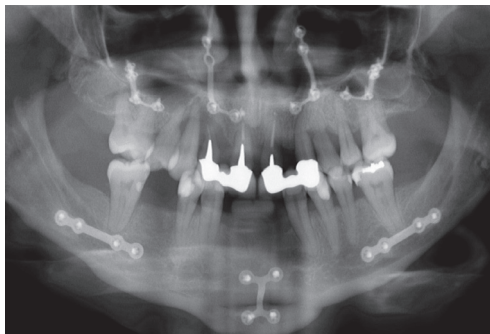
Réalisation de la prothèse provisoire transvissée



Situation radiographique et clinique lors de la mise en esthétique immédiate à 4 jours

L'absence de dent résiduelle prive le patient de la sensation de proprioception et nous expose à d'importantes contraintes occlusales. Un réglage fin doit permettre une occlusion équilibrée bi latérale avec une fonction de groupe aussi bien dans les mouvements de propulsion que dans les mouvements de latéralité droit et gauche.

### Situation clinique N°4 : réhabilitation complète d'un maxillaire édenté et d'une mandibule partiellement édentée dans un cas défavorable d'atrophie osseuse

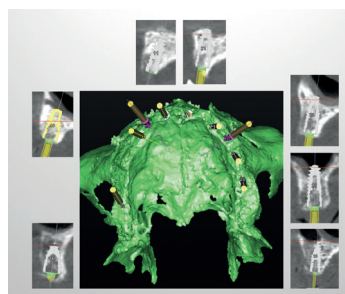


*Situation radiographique initiale*

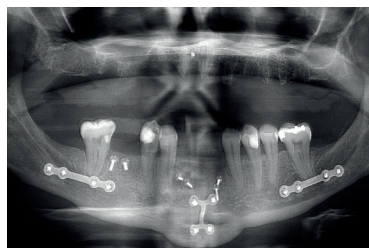Patiente âgée de 45 ans, sans antécédents médicaux, ayant bénéficié d'une chirurgie orthognatique bi maxillaire associée à une génioplastie. La patiente est adressée par son dentiste traitant pour une réhabilitation implantaire globale bi maxillaire dans un contexte de maladie parodontale généralisée aux deux arcades et à un stade terminal au maxillaire.

La première intervention consiste en une édentation totale à l'arcade maxillaire en conservant un maximum de gencive attachée, la dépose des

plaques d'ostéosynthèse au maxillaire, ainsi que la réalisation d'une greffe osseuse allogénique dans le secteur symphysaire et sur le site de 46.



*Planification chirurgicale sur Implant*

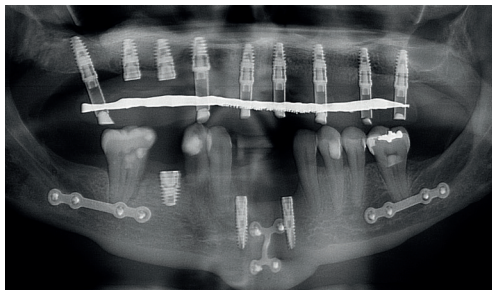


*Radiographie de contrôle à 6 mois*

**La planification de la chirurgie implantaire** est l'étape clé dans cette situation clinique complexe. La pose des 2 implants en position 14 et 15 se fait à main levée puisqu'elle associe la réalisation d'un soulevé de sinus par voie d'abord latérale (au moyen de Bio Oss) dans un contexte de chirurgie orthognatique.

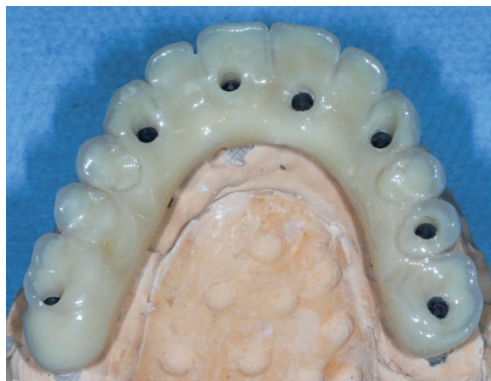

Une ostéotomie horizontale des deux sinus maxillaires a été précédemment réalisée par le chirurgien maxillo facial ce qui modifie considérablement la voie d'abord.

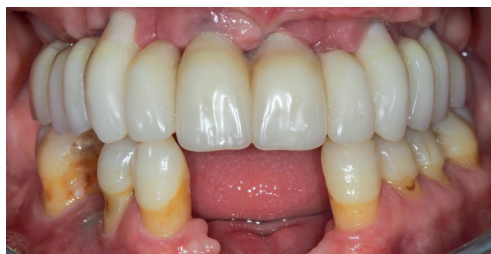

*Radiographie post opératoire  
lors de la mise en esthétique à 4 jours*

La gestion des tissus mous péri implantaires devra se poursuivre dans un second temps compte tenu des importants remaniements muqueux liés aux multiples chirurgies précédentes. A la mandibule, la mise en charge est différée car les implants ont été placés dans des sites greffés. Les implants mandibulaires ainsi que les implants en position 14 et 15 seront mis en charge une fois ostéointégrés puisqu'ils sont positionnés sur des sites greffés.

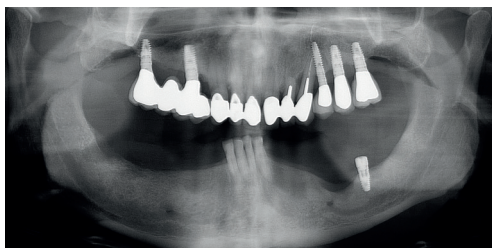


*Réalisation de la prothèse provisoire transvissée*



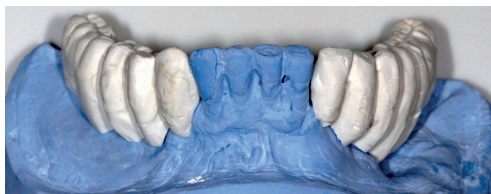*Situation clinique : contrôle à 3 mois*

### Situation clinique N°5 : réhabilitation complète d'une mandibule partiellement édentée dans un cas prothétiquement défavorable



*Situation radiographique et clinique initiale*

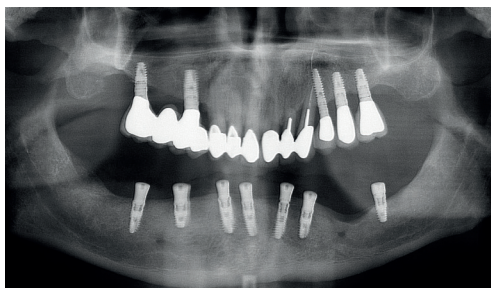
Patient âgé de 81 ans, présentant une arythmie, adressé par son dentiste traitant pour une réhabilitation implantaire globale à la mandibule.



*Réalisation d'un guide radiographique conforme au montage directeur cliniquement validé*

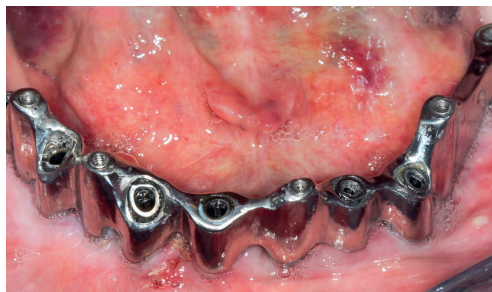Compte tenu de l'âge du patient et de l'importante motivation de ce dernier, nous réalisons sous anesthésie générale une édentation mandibulaire, un remodelage osseux de la symphyse, la pose de 6 implants et une mise en esthétique immédiate.

La réalisation d'un montage directeur préalablement validé en bouche est indispensable pour organiser au mieux les étapes de la chirurgie implantaire.

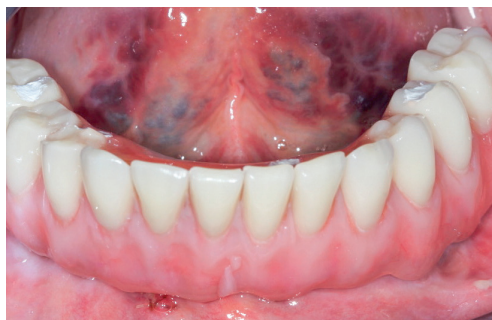

*Radiographie post opératoire lors de la mise en esthétique à 4 jours*

Dans son schéma occlusal le patient présente une hauteur prothétique très importante qui nous oblige à concevoir **une prothèse provisoire transvissée à deux étages**. Une barre coulée transvissée est réalisée dans un premier temps pour compenser la hauteur prothétique excessive et servir de support prothétique. Une prothèse provisoire conventionnelle est secondairement transvissée sur cette barre pour finaliser la mise en esthétique immédiate.



*Réalisation de la prothèse provisoire transvissée à deux étages*



*Réalisation de la prothèse provisoire transvissée à deux étages*

Dans cette situation clinique complexe, **la réflexion prothétique et implantaire doit être menée dès le début du traitement** afin d'anticiper les difficultés.

Une équilibration occlusale fine à l'issue de la pose de la prothèse provisoire mandibulaire est indispensable afin de garantir la pérenité de notre travail et la bonne ostéo-intégration des implants.

## C o n c l u s i o n

La mise en esthétique immédiate en chirurgie implantaire doit faire l'objet d'une réflexion approfondie bien avant la chirurgie. Il est impératif de définir en amont les concepts prothétiques à venir afin de mettre l'implantologie au service de la prothèse et non l'inverse.

Plusieurs facteurs doivent être pris en compte :

- La stabilité primaire des implants : un torque minimum de 30 Ncm est un prérequis (5)
- La majorité des études estime à 6 le nombre minimum d'implants requis dans le cas d'une arcade maxillaire entièrement édentée (1)
- La répartition des implants doit être la plus homogène possible (2)
- Les implants les plus distaux peuvent être inclinés si nécessaire, avec des taux de survie implantaire identiques (6)
- Il n'y a pas de différence significative pour le site implanté entre un os cicatrisé et une alvéole d'extraction (3)
- La prothèse provisoire doit être réalisée en monobloc et rendue plus rigide par un renfort métallique ou une armature métallique (1)
- L'équilibrage occlusal lors de la mise en esthétique doit être minutieuse
- Il n'existe pas de consensus sur le type de prothèse (transvissée, scellée ou mixte). Cependant, la majorité des opérateurs a recours à une prothèse transvissée qui facilite la réintervention (2)



1° Atia J, Derman D  
*Revue de littérature. Mise en charge immédiate au maxillaire. Procédure à risque ou acquis scientifique ?*  
*Info Dent.* 2017 ; vol 99-32 : 54-56

2° Bergkvist G, Nilner K, Sahlin S, Karlsson U, Lindh C  
*Immediate loading of implants in the edentulous maxilla : use of an interim fixed prosthesis followed by a permanent fixed prosthesis : a 32-month prospective radiological and clinical study.*  
*Clin Implant Dent Relat Res* 2009 ; 11(1) :1-10

3° Crespi R, Cappariè, Gherlone E, Romanos GE  
*Immediate occlusal loading of implants placed in fresh sockets after tooth extraction.*  
*Int J Oral Maxillofac Implants* 2007 ; 22 (6) :955-962

4° Esposito M et al.  
*Interventions for replacing missing teeth : different times for loading implants.*  
*Cochrane Database Syst Rev* 2013 ; (3) : CD003878

5° Pappaspyridakos P, Chen CJ, Chuang SK, Weber HP.  
*Implant loading protocols for edentulous patients with fixed prostheses : a systematic review and meta-analysis.*  
*Int J Oral Maxillofac Implants* 2014 ; 29(Suppl) : 256-270

6° Tealdo T et al  
*Immediate versus delayed loading of dental implants in edentulous maxillae : a 36-month prospective study.*  
*Int J Prosthodont* 2011 ; 24(4) :294-302

Nous remercions nos partenaires



MATÉRIEL ET FOURNITURES DENTAIRES



Fondation  
de la maison du  
Diaconat  
de Mulhouse

*Considérer avant tout le mieux être de la personne*

Etablissement privé à but non lucratif reconnu d'utilité publique depuis 1865

Si vous voulez nous contacter [contact@bleublancdent.fr](mailto:contact@bleublancdent.fr)